

L'acariasi, nuova malattia parassitaria dei pesci d'acquario

Fino a qualche mese fa, gli acari non erano mai stati accusati d'essere causa di malattia dei pesci. Due recenti osservazioni hanno dimostrato che certi acari della famiglia degli Anoetidae sono capaci di fissarsi sui tessuti o d'invadere gli organi profondi dei pesci viventi in acquario.

Il primo caso pubblicato riguarda un soggetto di *Pangasius sutchi*, volgarmente conosciuto come « squalo siamese » o « Smoky glass catfish », morto ad Anversa al termine d'una cattività di circa 10 anni. Poco prima della morte aveva presentato diversi disturbi che avevano stimolato il veterinario a praticare l'autopsia. Questa rivelò l'esistenza d'importanti lesioni della vescica natatoria: le pareti di quest'organo, infatti, erano alterate e la sua luce era riempita da un liquido gelatinoso invaso da numerosi acari in tutti gli stadi di sviluppo. Quegli acari appartenevano ad una nuova specie del genere *Histiostoma*: *H. piscium* FAIN & LAMBRECHTS, 1985 (Anoetidae).

Un secondo caso di pesci infestati da acari fu osservato poco dopo alla Katholieke Universiteit Leuven (Lovanio) in un allevamento di giovani anguille, lunghe 7-9 cm, mantenute in vasca da due mesi circa. Acari, a diversi stadi di sviluppo, vennero scoperti, fissati alle branchie, in circa l'80% dei pesci. Si trattava, un'altra volta, d'una specie d'*Histiostoma*, diversa però dalla precedente (FAIN & BELPAIRE, 1985). Studi istologici sono in corso al fine di precisare il ruolo patogeno di questi acari fissati sulle branchie, ma sin da ora si può supporre che la loro presenza in gran numero possa essere, da sola, causa di disturbo al rifornimento di ossigeno, creando così uno stato di deficienza respiratoria cronica sfavorevole soprattutto a giovani pesci in piena crescita.

Gli acari della famiglia Anoetidae vivono generalmente in ambienti umidi o propriamente acquatici, come certe specie del genere *Histiostoma*.

Pensiamo che essi non siano parassiti stretti dei pesci, ma che una loro presenza in numero elevato negli acquari ne possa determinare la fissazione sui pesci e originarne così il parassitismo. È probabile che tale parassitismo sia più frequente di quanto finora osservato, ma che non sia stato posto in evidenza.

Questa nota non ha altro scopo che attirare l'attenzione degli acquariofili su questa nuova causa di malattia dei pesci d'acquario. Consigliamo loro di ricercare sistematicamente la presenza di questi acari negli acquari. Il modo migliore per reperirli è la raccolta dei detriti che tappezzano lo sfondo dell'ac-

quario, nei quali essi probabilmente vivono. In certi casi dovrebbero pure essere esaminati anche i filtri. I campioni raccolti a scopo d'esame microscopico — che solo permette di reperire gli acari — dovrebbero venire conservati nell'alcool a 75-80%.

Con piacere, su richiesta di chiunque, esamineremo i campioni o identificheremo gli acari.

Il materiale va inviato al seguente indirizzo: Dr. A. FAIN, Institut royal des Sciences naturelles de Belgique, 29, Rue Vautier, B-1040 Bruxelles, Belgique.

A. FAIN, L. LAMBRECHTS & C. BELPAIRE - *Acariasis, a new parasitic disease of aquarium fish.*

SUMMARY. — The attention of aquarists is attracted to a new parasitic disease of aquarium fishes caused by mites of the family *Anoetidae*. They are advised to look systematically for these mites in the aquariums.

BIBLIOGRAFIA

- FAIN A. and BELPAIRE C. (1985) - A new mite (Acari, Anoetidae) parasitizing the gills of young eels *Anguilla anguilla* (L.) Bull. Annls. Soc. r. belge Ent 121: 258-292.
- FAIN A. and LAMBRECHTS L. (1985) - A new anoetid mite parasitic in the swim-bladder of an aquarium fish *Pangasius sutchi*. Bull. Annls. Soc. r. belge Ent. 121: 119-126.

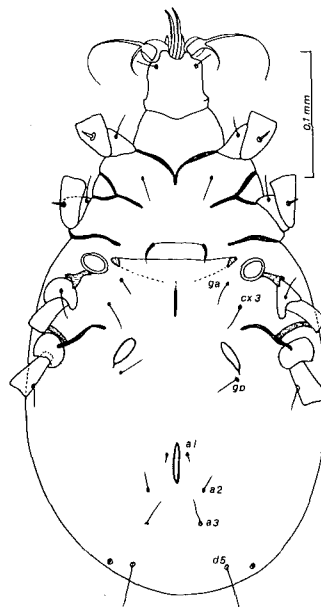


Fig. 1: *Histiostoma piscium* Fain & Lambrechts, 1985 (femmina).

(*) Institut Royal des Sciences Naturelles de Belgique - Rue Vautier 29 - B-1040 Bruxelles.