

D. THIENPONT, V. HERIN, A. FAIN et O. DERAMEE

ETUDE
CLINIQUE ET HISTO-PATHOLOGIQUE
DE LA
BILHARZIOSE CANINE A *SCHISTOSOMA*
RODHAINI AU RUANDA-URUNDI

Extrait des ANNALES DE LA SOCIÉTÉ BELGE DE MÉDECINE TROPICALE

Tome XXXIII — N° 5 — 1953

AD. GOEMAERE

ÉDITEUR, IMPRIMEUR DU ROI
21, Rue de la Limite, Bruxelles

—
1953

Etude clinique et histo-pathologique de la bilharziose canine à *Schistosoma rodhaini* au Ruanda-Urundi,

PAR

D. THIENPONT, V. HERIN, A. FAIN et O. DERAMEE.

(Reçu pour publication le 28 juillet 1953.)

Dans une note précédente nous avons signalé la découverte d'un foyer de bilharziose canine à *Schistosoma rodhaini* au Ruanda-Urundi (1). Nous donnons maintenant l'étude clinique et histo-pathologique de quelques cas que nous avons pu étudier en détail.

La bilharziose du chien au Ruanda-Urundi, comme d'ailleurs celle des bovidés, passe facilement inaperçue et c'est généralement par hasard qu'elle est découverte à l'occasion d'un examen coprologique ou d'une autopsie. Le premier cas de bilharziose canine à *Sch. rodhaini* a été découvert à la clinique vétérinaire d'Astrida chez un chien qui souffrait d'un violent eczéma. Depuis cette date de nombreux autres cas ont été constatés : tous ces animaux parasites provenaient de la région de Musha située à proximité de la rivière Akanyaru (altitude 1.500 m). De janvier 1952 à juillet 1953 sur 32 chiens examinés et originaires de cette région 19 se sont révélés positifs. Dans d'autres régions plus élevées du Ruanda-Urundi (Nyanza et Astrida) nous n'avons jamais observé de chien parasité.

Le mode d'infestation s'explique facilement par le fait que l'indigène chasse à l'aide de ces chiens surtout dans les marais pour se débarrasser des phacochères et des antilopes qui détruisent les cultures. Dans ces conditions les chiens sont exposés à contracter continuellement la schistosomiase. C'est en établissant l'anamnèse de tous ces chiens parasités que nous sommes parvenus à localiser exactement le foyer de bilharziose canine à *Sch. rodhaini* de Musha et à découvrir les gîtes contenant les mollusques infectés qui ont servi aux infestations expérimentales et à l'étude de la cercaire (2).

Symptomatologie clinique.

L'intensité des symptômes cliniques est très variable d'un animal à l'autre et elle dépend évidemment du degré d'infestation. Dans les infestations légères il n'y a pratiquement aucun symptôme typique à part quelques troubles intestinaux peu graves : selles pâteuses ou diarrhétiques.

Dans les cas de parasitisme intense, qui sont fréquents, les symptômes cliniques sont généralement très marqués. Les excréments contiennent des aliments peu digérés avec beaucoup de mucus; souvent ils sont noirâtres, diarrhétiques ou dysentériques et sanguinolents et leur odeur est nauséabonde. La diarrhée est intermittente. La température est normale ou avec tendance à l'hypothermie avec un pouls légèrement accéléré. Les muqueuses sont pâles, les ganglions peu ou pas hypertrophiés. La démarche est raide. Les animaux fortement atteints sont dans un état de torpeur, ils réagissent faiblement aux bruits et aux allées et venues, ils se couchent et le corps ramassés en boule est parfois secoué par des frissons. Dans un seul cas on a observé de l'albuminurie.

La formule sanguine de 3 chiens fortement parasités établie quelques heures avant la mort donnait les chiffres suivants :

	Neutro	Eosino	Baso	Lympho	Mono
Chien n° 6/52	46	2	—	45	7
Chien n° 7/52	58	6	—	32	4
Chien n° 9/53	59	3	—	34	4

Chez les chiens 6/52 et 7/52 nous avons observé des lésions cutanées très marquées de nature eczémateuse et chez 7 autres chiens des lésions moins graves. Ces lésions sont localisées surtout aux extrémités des membres, à la tête, à la queue et plus rarement au corps. Elles se présentent sous forme de calvoscences régulières ou irrégulières et parfois de déglabration. La raréfaction pileuse est très typique sur la queue qui prend l'aspect d'une queue de rat. Le museau, les oreilles et l'extrémité des pattes sont presque glabres : à ces endroits la peau semble plus épaisse et on observe la formation de squames. Au toucher la peau donne une impression rugueuse mais aux oreilles la sensation est plus grasse. Le prurit est peu marqué.

Ces lésions cutanées s'observent dans quelques cas d'eczéma et de gale démodécique : celle-ci a été éliminée par des examens microscopiques et histologiques.

Enfin, chez presque tous les chiens atteints, l'émaciation extrême

était courante, les yeux étaient profondément enfoncés dans les orbites et la conjonctivite purulente était fréquente.

Le diagnostic est établi par la recherche des œufs. L'examen direct suffit généralement mais la méthode de Telemann ou la sédimentation donnent les meilleurs résultats.

Anatomie pathologique.

1) *Les lésions macroscopiques.*

Dans un grand pourcentage de cas les vers sont localisés exclusivement dans les veines mésentériques, ils sont moins fréquents dans le foie. Lors de très fortes infestations nous avons trouvé des schistosomes adultes dans la veine saphène, la veine axillaire et le plexus veineux de la veine cave.

Peau : lésions d'eczéma sec ou hyperkératosique avec calvoscences, régulières ou irrégulières, surtout localisées aux pattes, à la queue et à la tête.

Poumons : sous la plèvre on constate des petits foyers nécrotiques de la grandeur d'une tête d'épingle, de couleur blanchâtre et entourés d'une zone de congestion.

Foie : le foie est toujours gonflé. Sous la capsule de Glisson et dans le parenchyme on trouve de petits nodules de couleur grisâtre. Le ganglion du hile est légèrement gonflé et contient des foyers nécrotiques. Le foie et le ganglion contiennent des œufs. Dans les veines du foie on trouve des schistosomes isolés ou accouplés.

Pancréas : le pancréas a un aspect piqueté par une multitude de foyers nécrotiques grisâtres. Dans le tissu on retrouve des œufs et dans les veines pancréatiques parfois un très grand nombre de vers.

Rate : son gonflement est modéré. Elle a une surface chagrinée mais la coloration est normale.

Reins : leur aspect est normal; dans un seul cas lors d'une infestation massive on a retrouvé des œufs dans le rein à l'écrasement d'un fragment entre deux lames de verre.

Vessie : normale; on n'a jamais retrouvé des vers dans les veines vésicales; dans 3 cas on a trouvé, après centrifugation, des œufs dans l'urine récoltée dans la vessie.

Estomac : sans lésion; dans un cas on a trouvé des œufs typiques dans la muqueuse stomacale.

Intestin grêle : selon la gravité des cas on constate des lésions de catarrhe intestinal avec épaissement des parois, de l'exuda-

tion et des pétéchies sous forme de piqueté hémorragique. Parfois les lésions sont diffuses et présentent l'aspect d'une entérite chronique. Le contenu intestinal est liquide, contenant beaucoup de mucus fortement coloré de teinte chocolat. Les œufs de schistosomes se trouvent en plus grand nombre au premier tiers antérieur du duodenum.

Les ganglions mésentériques sont légèrement tuméfiés et montrent des points nécrotiques blanchâtres et renferment également des œufs.

Coecum, colon et rectum : lésions peu manifestes.

Système veineux : par transparence on voit les parasites isolés ou accouplés dans les veines mésentériques et dans la veine porte.

Macroscopiquement il n'y a pas de lésions.

Récolte des parasites : Lors de la dissection des intestins on coupe le mésentère exactement le long des parois. Quand tout le mésentère est libéré on coupe les différentes anses de la veine mésentérique dont la branche principale passe à travers le pancréas. A l'aide d'une forte seringue on injecte de l'eau à cet endroit : par la forte pression tous les schistosomes contenus dans la veine sont éjectés.

2) Les lésions microscopiques.

Nous avons pratiqué l'étude histologique des organes prélevés à l'autopsie chez quatre chiens fortement parasités. L'examen de ce matériel nous a montré que les lésions observées sont constantes, nous pouvons donc les décrire en bloc.

Foie. (Fig. 1.)

Dans les coupes de cet organe, l'on note la présence d'œufs caractéristiques dont la plupart sont arrêtés au niveau des espaces de Kiernan, on peut en rencontrer jusqu'à 5 dans un seul espace suivant la gravité de l'infestation.

La réaction cellulaire locale varie avec les sujets et aussi avec la partie de l'organe intéressée par la coupe. Elle peut être absente ou le plus souvent très discrète; dans ce cas, l'on observe simplement une mince couronne lymphocytaire, infiltrée de quelques plasmocytes, autour de l'œuf. Parfois, la réaction lymphocytaire est beaucoup plus importante et réalise l'image typique du granulome bilharzien. Ailleurs, l'on note la production de pseudotubercules à différents stades d'évolution; œuf englobé par du tissu épithéloïde généralement peu abondant, lui-même entouré d'une zone d'infiltration lymphocytaire où l'on peut voir des éosinophiles en nombre

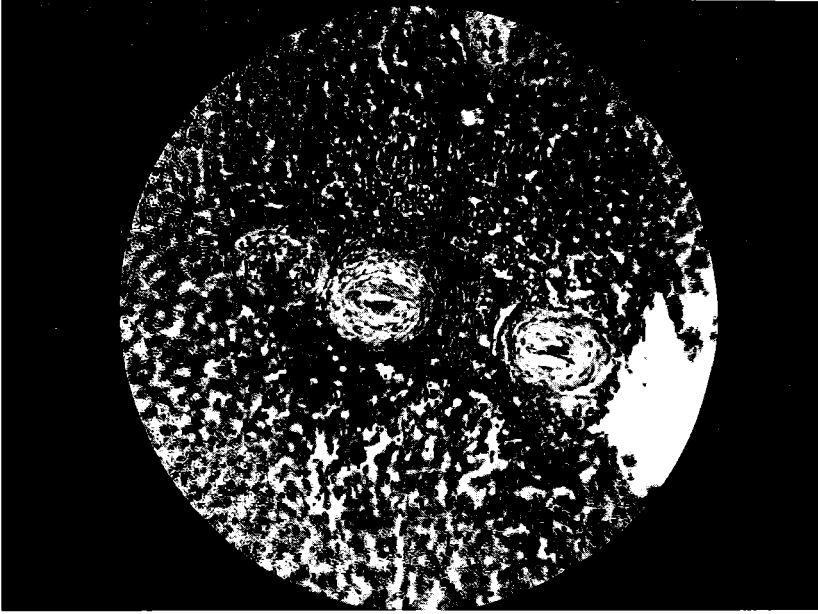


Fig. 1.
Microphoto. Foie chien 4 montrant 3 granulomes bilharziens
en voie de sclérose (infestation naturelle).

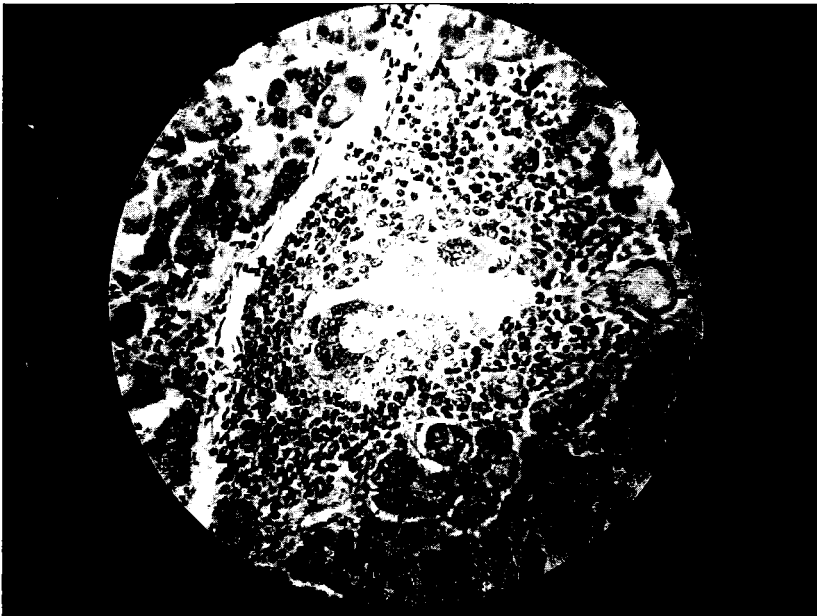


Fig. 2.
Microphoto. Pancréas chien. Réaction à cellules géantes
dans un îlot de Langerhans (infestation naturelle).

variable; dans certains cas, une cellule géante est accolée à la coque de l'œuf. Quelques pseudotubercules montrent un centre envahi par la sclérose sans trace d'œuf ou avec des débris de coque.

Quelques vaisseaux sont très dilatés mais cette dilatation relève probablement en partie de la congestion généralisée et pas seulement de la présence des œufs embolisés.

En rapport avec l'existence des pseudotubercules et uniquement dans leur voisinage, la trame conjonctive du foie paraît être augmentée légèrement et quelques espaces portes montrent d'assez nombreux canalicules biliaires de néoformation; ailleurs la structure est normale. Notons que la sclérose est toujours plus discrète que dans la bilharziose à *Sch. mansoni* chez l'homme et l'intense sclérose périorbitale en tuyau de pipe n'a jamais été observée.

Le pigment est très abondant et généralement réparti en amas grossiers dans les lésions.

Nous pouvons résumer les lésions hépatiques de la façon suivante :

- présence d'œufs embolisés au niveau des espaces de Kiernan provoquant une réaction parfois nulle, assez souvent discrète, mais aussi dans certains cas du type granulome bilharzien et même pseudotubercule par corps étranger;
- au voisinage des nodules, une sclérose légère avec néoformation de canalicules biliaires peut s'installer;
- le pigment est abondant.

Pancréas. (Fig. 2.)

Les coupes du pancréas sont farcies d'œufs intacts et à différents stades de résorption et généralement situés dans les capillaires des îlots de Langerhans, au niveau desquels les lésions sont pratiquement systématisées.

La réaction à lymphocytes et plasmocytes entourant les œufs embolisés infiltre les îlots et tend à remplacer les cellules endocrines sans empiéter sur les acini salivaires voisins. Des cellules géantes existent, intimement accolées à la coque de certains œufs ou même partiellement engagées à l'intérieur de celle-ci.

Nous avons noté à la périphérie d'une coupe, la présence d'un pseudotubercule assez volumineux qui correspondait sans doute aux petits nodules grisâtres observés à la surface du pancréas lors de l'autopsie; il est constitué d'un noyau de nécrose central entouré d'un tissu de sclérose, puis d'une bande de cellules épithélioïdes; autour une couronne de lymphocytes et de plasmocytes et quelques vaisseaux.

Cœur.

Chez deux chiens nous avons relevé la présence d'infiltrations localisées d'un exsudat à lymphocytes mélangés à des polynucléaires neutrophiles, qui dissocie les fibres musculaires, et de nodules où l'on reconnaît de nombreux fibroblastes et des plasmocytes. Ces nodules peuvent être volumineux et correspondent, s'ils sont périphériques, aux tâches grisâtres de la grandeur d'une tête d'épingle observées sur le myocarde à frais. Ils paraissent être la séquelle soit d'une inflammation locale, soit d'un pseudotubercule sclérosé provoqué par un œuf embolisé antérieurement.

Intestin. (Fig. 3.)

L'on note la présence d'œufs en grand nombre dans la muqueuse et la sous-muqueuse. Ils peuvent être plus fréquents dans l'une ou l'autre de ces tuniques suivant les sujets. L'on en trouve aussi dans le tissu lymphoïde et jusque dans la musculuse mais assez rarement. Certains champs microscopiques montrent jusque huit œufs plus ou moins résorbés.

La réaction locale est en général assez légère et diffuse avec lymphocytes et plasmocytes; l'on observe aussi cependant des pseudotubercules et des cellules géantes.

Les villosités montrent des dilatations vasculaires gorgées de sang.

L'envahissement par les œufs paraît moins marqué à mesure que l'on s'éloigne du duodénum; il est déjà moindre au niveau de l'iléon.

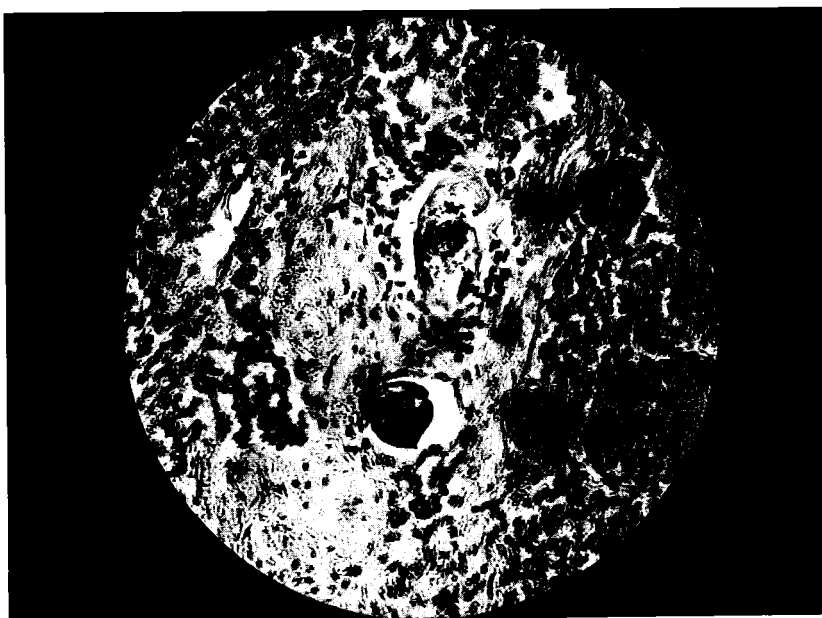
Vessie.

Les coupes effectuées ont révélé l'absence d'altérations et d'œufs mais cependant, dans un cas, la muqueuse vésicale examinée à frais, après écrasement entre deux lames, a montré de rares œufs de schistosome.

Ganglions mésentériques et du hile hépatique.

Les lésions sont similaires dans les deux groupes. Les œufs y sont assez nombreux paraissant occuper surtout la partie médullaire. La réaction histocytaire est minime sinon nulle et l'on note l'absence de neutrophiles. Le pigment est abondant mais inégalement réparti en certaines zones. Dans l'ensemble, la structure ganglionnaire paraît modifiée; à côté d'une stase lymphatique avec sinusoides dilatés on observe l'étallement des follicules qui deviennent peu distincts; les éléments cellulaires sont cependant normaux.

Fig. 3.
Microphoto. (Eufs de schistosomes dans la sous-muqueuse du duodenum.
(Chien. Infestation naturelle.)



Nous avons noté l'existence de deux nodules inflammatoires aigus sur une coupe.

Rate.

On note un effacement des corpuscules de Malpighi et un abondant dépôt de pigment dans la pulpe rouge; la réaction conjonctive est minime. Nous n'avons pas observé d'œufs.

Quelques cellules de la lignée myéloblastique et d'assez nombreux mégacaryocytes sont reconnaissables dans les coupes.

Reins et capsules surrénales.

Aucune lésion n'a été observée dans ces organes.

Peau.

Dans un cas, où la peau paraissait très altérée, calvescente et rugueuse, les lésions microscopiques observées consistaient en une infiltration lymphocytaire localisée dans la couche profonde du derme, entourant des veinules dilatées et gorgées de sang; l'endothélium de ces vaisseaux est modifié et remplacé par de nombreuses cellules d'aspect cubique.

Résumé. — Les auteurs décrivent les symptômes et les lésions histo-pathologiques observés chez des chiens parasités par *Sch. rodhaini*.

Au point de vue clinique, les signes les plus fréquents dans les cas graves sont la diarrhée intermittente, souvent d'aspect dysentérique et sanglante, et l'amaigrissement progressif. Une dermatose du type eczémateux peut s'y surajouter chez certains animaux très parasités.

Dans les cas légers, les signes cliniques sont peu marqués ou nuls.

Les examens histo-pathologiques pratiqués chez quatre chiens très parasités ont montré des altérations très marquées du foie, du pancréas et de l'intestin grêle, en rapport avec le dépôt d'œufs dans ces organes.

Ces lésions consistent essentiellement en granulomes et en pseudotubercules avec production de cellules géantes peu nombreuses cependant. La sclérose est peu marquée et les lésions sont en général très localisées. Dans le pancréas les œufs sont presque toujours embolisés dans les îlots de Langerhans et ceux-ci présentent des altérations importantes.

Samenvatting. — Auteurs beschrijven de symptomen en de histo-pathologische letsels waargenomen bij honden gear parasiteerd door *Sch. rodhaini*.

Uit klinisch oogpunt, zijn de meest veelvuldige tekens in erge gevallen: intermitterende diarrhea (dikwijls van dysenterisch en bloederig uitzicht) en progressieve vermagering. Een huidziekte van eczematische type kan zich ook ontwikkelen bij zeer gear parasiteerde dieren.

In lichte gevallen zijn de klinische tekens afwezig of weinig opvallend.

Het histopathologisch onderzoek heeft zeer opvallende veranderingen van de lever, de alvleesklier en de dunne darm aangetoond, in overeenstemming met de aanwezigheid der eieren in deze organen.

Deze letsels bestaan vooral in granulomen en pseudotuberkels met reus-cellen doch dit in klein aantal. De sclerose is weinig opvallend en de letsels zijn in het algemeen zeer gelocaliseerd. In de alvleesklier, zijn de eieren bijna altijd geemboliseerd in de eilandjes van Langerhans, en deze vertonen belangrijke afwijkingen.

BIBLIOGRAPHIE.

- 1) Deramée O., Thienpont D., Fain A. et Jadin J.: Sur un foyer de bilharziose canine à *Sch. rodhaini* au Ruanda Urundi. Ann. Soc. Belge Méd. Trop. 1953: XXXIII, 3, pp. 207-210.
- 2) Fain A., Thienpont D., Herin V. et Deramee O.: Observations sur *Sch. rodhaini* Brumpt au Ruanda-Urundi et description de la cercaire de ce schistosome. Ann. Soc. Belge Méd. Trop. 1953: sous presse.



« Photo De Rop ».

Photographie d'un chien fortement parasité par *S. rodhaini*,
montrant l'amaigrissement et la dépilation.