

Lésions histopathologiques produites par l'Acarien parasite *Pneumonyssus Duttoni* NEWST. et TODD

PAR

ALEX. FAIN et SUZY SCHOBENS

Pneumonyssus Duttoni est un Acarien parasite signalé seulement du Congo belge.

Les premiers exemplaires connus furent découverts par le Dr. POLEDRO dans la trachée de « *Cercopithecus schmidtii* » (1), et décrits par NEWSTEAD et TODD en 1906 [1].

Tout récemment l'un de nous a eu l'occasion de retrouver ce parasite dans la trachée d'un *Cercopithecus ascanius ascanius* AUDEBERT, à Tshimbane sur Kwilu, au Congo belge (18° 15' long. Est et 4° 10' lat. Sud).

Cet Acarien fut identifié par le Dr. COOREMAN [2] à qui plusieurs parasites furent envoyés. Nos exemplaires fournirent à cet acarologue l'occasion de corriger en la complétant la description originale de NEWSTEAD et TODD.

Tous les parasites, une dizaine au total, furent découverts dans la partie supérieure des voies respiratoires. La plupart étaient fixés par l'intermédiaire de leur rostre dans les parois de la trachée, immédiatement en dessous de la glotte; quelques exemplaires également furent trouvés, libres ou fixés, dans la glotte elle-même et immédiatement au-dessus. Aucun parasite ne fut découvert dans les bronches ou dans leurs ramifications.

L'autopsie du Singe parasité ne nous révéla aucune lésion parti-

(1) En réalité, d'après le Dr. SCHOUTEDEN, *Cerc. ascanius Whitesidei*.

culière : la muqueuse trachéale bien qu'un peu plus rouge que normalement nous paraissait quasi normale.

Une partie de la trachée fut prélevée pour des fins histologiques, elle comprenait notamment la région parasitée, au niveau de laquelle plusieurs Acariens étaient restés fixés.

Des coupes en série pratiquées à travers cette pièce nous ont révélé des lésions qu'il nous a paru intéressant de décrire ici. Nous reproduisons d'autre part (Fig. 1-3) les microphotos de deux de nos préparations.

AU NIVEAU DU ROSTRE.

Sur une de nos préparations (Fig. 1 et 2) on distingue très bien les deux pièces du rostre profondément enchassées dans le chorion. Le corps du parasite est moulé dans une dépression en forme d'entonnoir formée par un pli de la muqueuse.

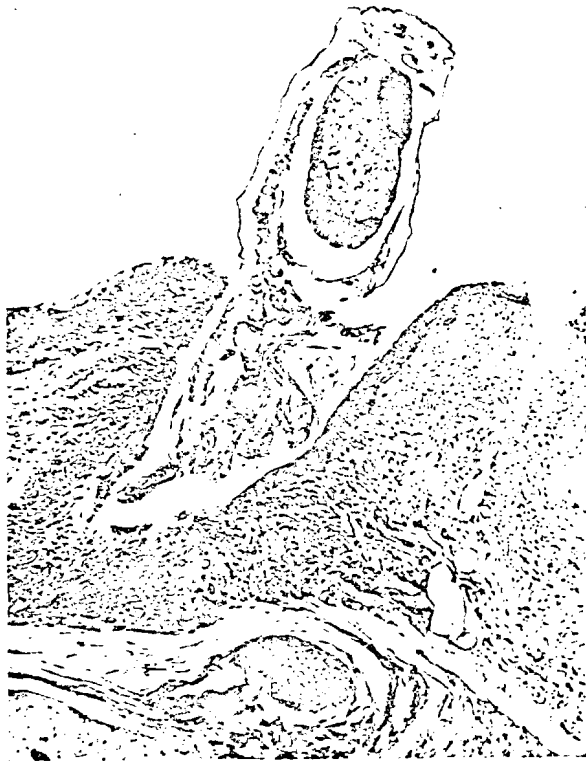

Fig. 1. — Parasite fixé dans la trachée. Remarquer les pièces buccales du parasite fixées dans le chorion et entourées de cellules géantes. Remarquer également l'accumulation cellulaire au niveau de l'implantation dans le chorion et les altérations de la muqueuse (métaplasie).

L'*épithélium* qui tapisse les versants de cet entonnoir a subi une métaplasie quasi épidermoïde. Rappelons que normalement il est pseudostratifié, constitué de hautes cellules cylindriques ciliées et dont certaines sont mucipares. Au niveau de la région métaplasiée on ne trouve plus de cellules ciliées ou mucipares et la stratification apparaît très nettement en plusieurs couches superposées : alors que la couche profonde est constituée de cellules encore plus ou moins cylindriques,



Fig. 2. — Même préparation que la fig. 1, mais zone du chorion vue à un plus fort grossissement, montrant les cellules géantes autour des pièces du rostre bien visibles.

la couche moyenne ne comprend plus que des cellules polygonales à noyau arrondi. La couche superficielle est formée de cellules nettement aplaties, dont certaines desquament.

Il convient de noter qu'il n'existe toutefois pas de couche cornée ni de couche granuleuse dans la région métaplasiée et que les cellules plates de la couche superficielle ont gardé un noyau.

Cet épithélium est infiltré par des polynucléaires assez nombreux. Vers le fond de l'entonnoir il s'amincit pour se réduire à deux ou trois cellules aplaties, et tout au fond il est percé par le rostre du parasite, profondément enfoncé dans le chorion.

Dans le *chorion*, autour des pièces du rostre on remarque plusieurs cellules géantes (Fig. 2). Certaines de celles-ci sont très grandes et contiennent plusieurs noyaux clairs, ovalaires, dispersés dans la masse cytoplasmique. Cette image est classique, c'est celle des cellules géantes à « corps étrangers ». On trouve aussi des cellules géantes plus petites ainsi que des histiocytes à cytoplasme hypertrophié vacuolaire et encore mononuclés. Quelques lymphocytes sont mêlés à des cellules géantes.

Immédiatement en dehors de la zone des cellules géantes on rencontre une énorme accumulation de polynucléaires neutrophiles.

A mesure que l'on s'éloigne des deux pièces du rostre les polynucléaires se trouvent mélangés de plus en plus à des lymphocytes et à des plasmocytes, et à une certaine distance de celui-ci c'est la réaction lympho-plasmocytaire qui prédomine. En profondeur cette infiltration lympho-plasmocytaire va jusqu'à la musculature qu'elle envahit, sans toutefois la dépasser (Fig. 3).

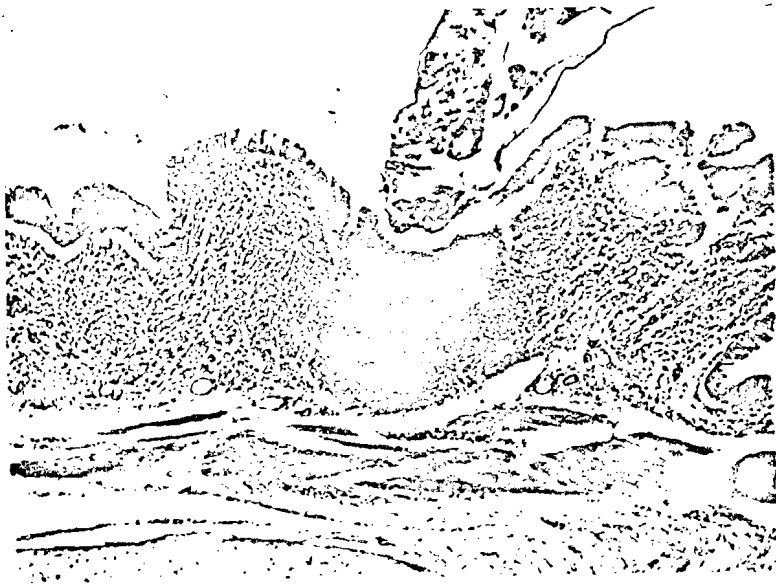


Fig. 3. — Intense réaction cellulaire du chorion à l'endroit d'implantation du parasite. La musculature elle-même est envahie par l'exsudat.

EN DEHORS DE LA RÉGION PIQUÉE PAR LE ROSTRE.

L'épithélium est normal. Par endroits cependant on remarque quelques polynucléaires neutrophiles engagés entre ses cellules.

Le chorion immédiatement en dessous de l'épithélium est infiltré par places de polynucléaires neutrophiles. Dans toute son épaisseur on observe une infiltration assez abondante de lymphocytes et de plasmocytes.

En terminant nous tenons à remercier vivement le Professeur P. BRUSSELMANS, de l'Université de Louvain, à qui nous avons soumis notre matériel et qui a bien voulu vérifier nos constatations histopathologiques.

BIBLIOGRAPHIE

- (1) NEWSTEAD et TODD (1906). — On a new Dermanyssid Acarid found living in the lungs of Monkeys (*Cercopithecus schmidti*) from the upper Congo. (*Liverpool School of Trop. Med., Mem. XVIII, Reports Exp. Congo 1903-1905*).
- (2) J. COOREMAN (1946). — Observations sur *Pneumonyssus Duttoni* NEWSTEAD et TODD, Acarien parasite de la trachée de *Cercopithecus ascanius* AUDEBERT, au Congo Belge. (*Revue Zool. Bot. Afr.*, XXXIX, 4, pp. 331-335).